

Клинический случай в амбулаторной практике: острый тонзиллит на фоне COVID-19

Н. В. Орлова, В. В. Ломайчиков

ФГАОУ ВО «Российский национальный исследовательский медицинский университет имени Н.И. Пирогова» Минздрава России, Москва

РЕЗЮМЕ

За прошедший период пандемии COVID-19 был накоплен опыт о путях распространения инфекции, сформированы новые подходы к лечению, созданы препараты для вакцинопрофилактики. Сведения о COVID-19 пополняются новыми данными об особенностях клинического течения, включая редкие проявления заболевания. Клинические симптомы COVID-19 характеризуются значительным разнообразием и обусловлены тропностью вируса SARS-CoV-2 к различным тканям. В статье описан клинический случай COVID-19. При невыраженном интоксикационном синдроме у пациентки выявлен сопутствующий острый тонзиллит. В статье приведен обзор литературы по клиническим симптомам COVID-19 и механизмам их развития. Рассмотрена дифференциальная диагностика вирусного и бактериального тонзиллита, эффективность антибактериальной терапии тонзиллита цеффиксимом. Клинический случай иллюстрирован фотографиями.

КЛЮЧЕВЫЕ СЛОВА: COVID-19, тонзиллит, дифференциальная диагностика, лечение.

КОНФЛИКТ ИНТЕРЕСОВ. Авторы заявляют об отсутствии конфликта интересов.

Clinical case in outpatient practice: acute tonsillitis against background of COVID-19

N. V. Orlova, V. V. Lomaychikov

Russian National Research Medical University n.a. N.I. Pirogov, Moscow, Russia

SUMMARY

Over the past period of the COVID-19 pandemic, experience has been gained on the ways of spreading the infection, new approaches to treatment have been formed, and preparations for vaccine prevention have been created. Information about COVID-19 is updated with new data on the features of the clinical course, including rare manifestations of the disease. The clinical symptoms of COVID-19 are characterized by a significant variety and are due to the tropism of the SARS-CoV-2 virus to various tissues. The article describes a clinical case of COVID-19. With severe intoxication syndrome, the patient was found to have concomitant acute tonsillitis. The article provides a review of the literature on the clinical symptoms of COVID-19 and the mechanisms of their development. The differential diagnosis of viral and bacterial tonsillitis is considered. Efficacy of antibacterial therapy of tonsillitis with cefixime. The clinical case is illustrated with photos.

KEY WORDS: COVID-19, tonsillitis, differential diagnosis, treatment.

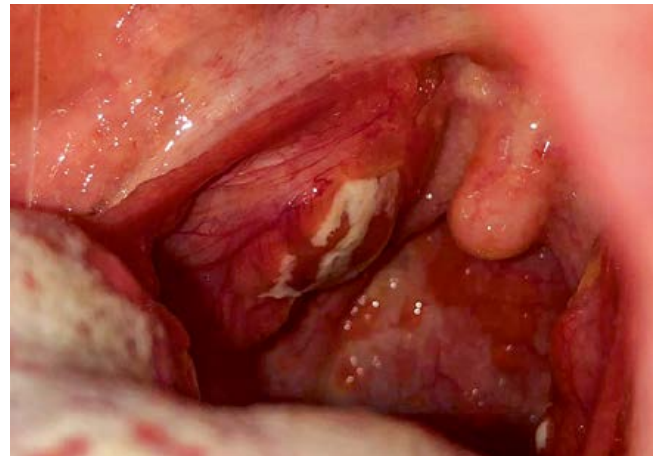
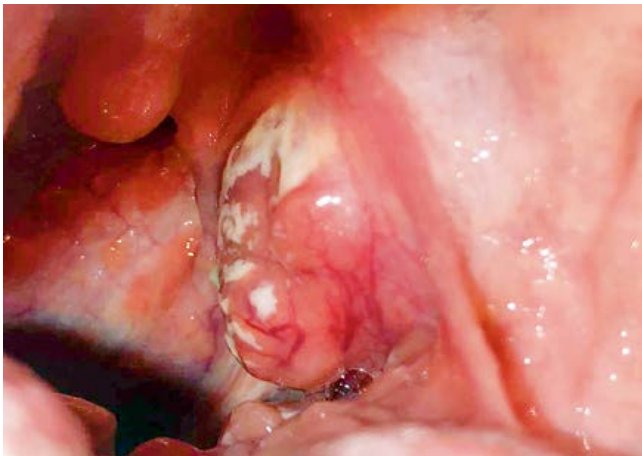CONFLICT OF INTEREST. The authors declare that they have no conflicts of interest.

Актуальность

В марте 2020 года ВОЗ объявила о пандемии COVID-19, а новый вирус получил название *SARS-CoV-2* [1]. За прошедший период пандемии был накоплен опыт о путях распространения инфекции, сформированы новые подходы к лечению, созданы препараты для вакцинопрофилактики. Сведения о COVID-19 пополняются новыми данными об особенностях клинического течения, включая редкие проявления заболевания. Клиническое течение характеризуется: интоксикационным синдромом – подъемом температуры тела, головной болью, ломотой в теле и болью в мышцах, слабостью; респираторным синдромом: кашлем, одышкой, ощущением заложенности в грудной клетке, болью в горле, отделением мокроты, заложенностью носа; диспепсическим синдромом – тошнотой, рвотой, поносом. Среди жалоб пациентов часто встречается гипосмия или anosmia [2, 3]. Среди ранних осложнений COVID-19 выделяют острый респираторный дистресс-синдром, сепсис, септический шок, ДВС-синдром, тромбозы, тромбоэмболии [4]. Микробная коинфекция играет важную роль в развитии осложнений, повышая трудности диагностики и лечения, ухудшая прогноз COVID-19

и увеличивая смертность [5]. Врачи из Испании среди наиболее частых возбудителей коинфекции указывают на *Streptococcus pneumoniae* и золотистый стафилококк [6]. Пациенты с тяжелыми формами заболевания обычно находятся в отделении интенсивной терапии, где у них могут развиваться вторичные инфекции, особенно бактериальные, чему способствуют длительная интубация и центральная венозная катетеризация (ЦВК), что приводит к увеличению смертности [7]. Несмотря на то что многие пациенты в стационаре получают иммуносупрессивную терапию, отмечены низкие показатели бактериальной инфекции у пациентов с COVID-19. Например, в больницах Лондона этот показатель составляет 6%. [8].

Одна из проблем пандемии нового коронавируса *SARS-CoV-2* связана с потенциальным развитием антибиотикорезистентности в связи с необоснованным широкомасштабным применением противомикробных препаратов [9]. Многочисленные типы антибиотиков, такие как азитромицин, были использованы для профилактики и лечения бактериальной коинфекции и вторичных бактериальных инфекций у пациентов с COVID-19 [10].



Рисунки 1, 2. Изменения небных миндалин при первичном осмотре.

В литературе сообщается о низкой распространенности бактериальной инфекции у госпитализированных пациентов с COVID-19, и при этом частом использовании эмпирических антимикробных препаратов широкого спектра действия [11]. Например, в Лондоне при оказании первичной медицинской помощи обычно назначаемыми антибиотиками в течение 14 дней после положительного теста на *SARS-CoV-2* были амоксициллин (34,9%) и доксициклин (27,4%). [12]. Таким образом, проблема диагностики и лечения коинфекции при COVID-19 является актуальной. Описание отдельных клинических случаев может вносить определенный вклад в решение вопроса о выборе тактики лечения.

Клинический случай

Пациентка П., 18 лет, обратилась за медицинской помощью в поликлинику с жалобами на сильные боли в горле, потерю обоняния и вкуса, слабость. Считает себя больной в течение 5 дней, когда появились небольшая слабость, заложенность носа и потеря обоняния. Температуру тела не измеряла, чувствовала себя удовлетворительно, продолжала посещать учебу в институте. На 3-й день заболевания появились сильные боли в горле, потеря ощущения вкуса. Лечилась самостоятельно: полоскала горло отваром ромашки, начала принимать арбидол. Свое состояние пациентка расценивала как простуду, за медицинской помощью не обращалась, режим самоизоляции не соблюдала, продолжала посещать занятия по месту учебы. На 5-й день заболевания в связи с усилившимися болями в горле по совету родителей обратилась в поликлинику.

Эпидемиологический анамнез: за границу в последние 10 месяцев не выезжала; в семье заболевших COVID-19 нет; с лицами, вернувшимися из зарубежной поездки, в течение последнего месяца контактов не было; по месту учебы контактировала со студентами, у которых через 2 дня был выявлен COVID-19.

Вредных привычек нет. Хронические сопутствующие заболевания: atopический дерматит, ранее при болях в горле неоднократно самостоятельно принимала Аугментин.

При осмотре состояние относительно удовлетворительное. Температура тела 38,5 °С, кожные покровы чистые, бледные, отеков нет. Язык обложен белым налетом.

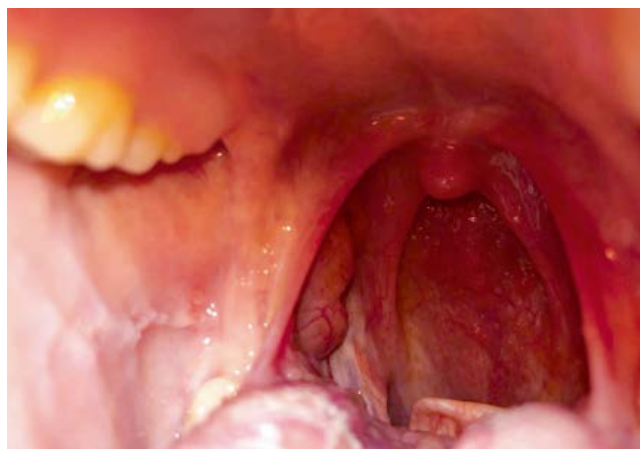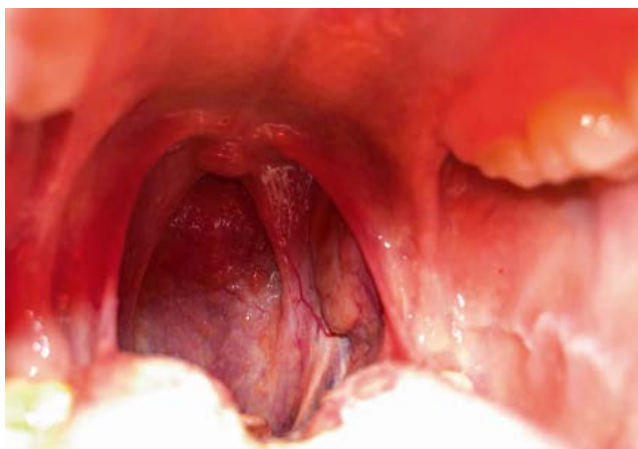При осмотре глотки: небные миндалины гиперемизированные, гипертрофированные (II степени), отечные, покрыты белым налетом; гиперемия и инфильтрация небных дужек. Задняя стенка глотки отечная, гиперемизированная, инфильтрированная с увеличенными лимфоидными гранулами (рис. 1, 2). Подчелюстные лимфатические узлы увеличены до 1,0 см, умеренно болезненные, мягкие, эластичные, смещаемые, не спаянные друг с другом и окружающими тканями. Результаты лабораторного обследования: клинический анализ крови: гемоглобин – 131,0 (120,0–140,0) г/л; эритроциты 3,97 (3,90–4,70) $10^{12}/л$; лейкоциты – 10,20 (4,50–10,40) $10^9/л$; тромбоциты – 283,0 (150,0–400,0) $10^9/л$; лимфоциты 12,80 (19,00–37,00)%; моноциты – 6,8 (3,0–12,0)%; гранулоциты – 80,40 (24,00–71,00)%. Мазок из носо- и ротоглотки на COVID-19: обнаружена РНК *SARS-CoV-2*. Мазок из зева: *Streptococcus pyogenes* выше 10^5 КОЕ – обильный рост, чувствительный к препаратам: амоксициллин, клавулановая кислота, кларитромицин, азитромицин, цефотаксим, цефиксим, офлоксацин, цефтриаксон.

В легких дыхание везикулярное, хрипов нет, ЧДД – 18 в мин, насыщение крови кислородом, по данным пульсоксиметрии, 97%, тоны сердца ясные, ритмичные, шумов нет. ЧСС 75 уд./мин, АД 110/70 мм рт. ст. Живот мягкий, безболезненный, размеры печени не увеличены, пальпация безболезненная, симптом Пастернацкого отрицательный с двух сторон. Дизурических нарушений нет. Стул ежедневный, оформленный.

Диагноз: COVID-19, легкое течение, острый тонзиллит (*Streptococcus pyogenes*).

Назначено лечение: постельный режим; фавипиравир, прием по схеме 1600 мг два раза в сутки в 1-й день, далее по 600 мг два раза в сутки во 2–10-й дни. Эмпирически, до результатов бактериологического анализа, был назначен Цефиксим ЭКСПРЕСС 400 мг раз в сутки 7 дней, при подъеме температуры выше 38,5 °С рекомендовано прием парацетамола, полоскание горла раствором фурацилина, орошение горла мирамистином, обильное питье [13].

В последующие дни осуществлялся контроль самочувствия больной по телефону, состояние пациентки расценивала как удовлетворительное, боли в горле уменьшились, температура тела сохранялась еще 3 дня на уровне 37,2 °С.



Рисунки 3, 4. Небные миндалины после лечения.

На 10-й день после обращения в поликлинику осмотрена врачом общей практики: состояние удовлетворительное, сохраняется потеря вкуса и обоняния, температура тела 36,7 °С. Со слов больной, она принимала курс Цефиксима ЭКСПРЕСС, а фавипиравир принимать не стала. Дыхание через нос свободное, при осмотре глотки: слизистые розовые, налета на небных миндалинах нет, размер миндалин значительно уменьшился (рис. 3, 4). По органам патологии нет: дыхание в легких везикулярное, ЧДД 16 в мин, насыщение крови кислородом, по данным пульсоксиметрии, 98%.

Проведен забор контрольного мазка из носо- и ротоглотки с анализом, двукратное исследование на *SARS-CoV-2*: РНК не обнаружена. Больная была выписана на учебу.

Результаты анализа: антитела класса IgM к коронавирусу COVID-19 (анти-SARS-CoV-2 IgM), полуколичественное определение 0,87 отн. ед. (референсные значения: 0,9–1,1 – пограничный результат); антитела класса IgG к коронавирусу COVID-19 (анти-SARS-CoV-2 IgG), полуколичественное определение 10,27 отн ед. ($\geq 1,1$ – обнаружено).

Обсуждение

В связи со схожей клинической картиной (увеличение небных миндалин) тонзиллит дифференцируют с фарингитом, дифтерией, скарлатиной, корью, инфекционным мононуклеозом, агранулоцитозом, лейкозом. Наиболее часто тонзиллит обусловлен стафилококками, стрептококками, диплококками, пневмококками. При определенных условиях, в том числе при снижении иммунитета под воздействием вирусной инфекции, тонзиллит может спровоцировать сапрофитная флора [14, 15]. Тонзиллит и COVID-19 могут иметь общую симптоматику – лихорадку, боль в горле, интоксикацию, головную боль. Боль в горле довольно часто встречается у пациентов с COVID-19, однако она малоинтенсивная и носит генерализованный характер. При тонзиллите боль выраженная и локализуется в области миндалин. При коронавирусной инфекции чаще отмечается субфебрилитет, при COVID-19 уже с первых дней лихорадка достигает 38,5 °С и выше. Для COVID-19 характерны такие симптомы, как быстрое развитие одышки и кашля, которые не характерны для тонзиллита. В отличие от COVID-19, при тонзиллите

увеличиваются шейные и подчелюстные лимфатические узлы. При осмотре глотки при COVID-19 отмечается покраснение горла, при тонзиллите миндалины увеличены, часто присутствует гнойный налет или пробки – признак бактериальной инфекции.

Приведенный клинический случай наряду с симптомами COVID-19 демонстрирует низкую социальную ответственность и низкую приверженность лечению пациентов данной возрастной группы. При относительно хорошем самочувствии пациентка с респираторными симптомами продолжала посещать учебное заведение, тем самым подвергая риску инфицирования окружающих. Это подтверждает обоснованность введения противоэпидемических мероприятий по переводу на дистанционное обучение школьников и студентов.

В клиническом течении заболевания обращает на себя внимание сочетанная патология – COVID-19 и острый тонзиллит. В данном случае острый тонзиллит можно расценивать как присоединившуюся бактериальную инфекцию. При осмотре глотки выявлена картина, соответствующая острому тонзиллиту бактериального генеза. Наличие бактериальной инфекции подтверждается результатами бактериологического исследования, регрессом симптомов на фоне приема антибиотика Цефиксим ЭКСПРЕСС.

Наиболее часто среди сопутствующей коинфекции при COVID-19 выделяют возбудителей – *Streptococcus pneumoniae*, *Klebsiella pneumoniae*, *Haemophilus influenzae*, *Escherichia coli*, *Staphylococcus aureus* [16, 17]. В исследованиях у пациентов с COVID-19 вторичные бактериальные инфекции, несмотря на проводимую антибактериальную терапию, значительно ухудшали прогноз и увеличивали риск летального исхода [18].

Обоснованность назначения антибактериальной терапии при тонзиллите имеет важное значение. Среди возбудителей тонзиллита наиболее опасным является бета-гемолитический стрептококк группы А (БГСА) в связи с высоким риском развития таких осложнений, как острая ревматическая лихорадка и гломерулонефрит. При тонзиллите другой этиологии также возможны осложнения. Стафилококковый тонзиллит может осложниться паратонзиллярным абсцессом, флегмоной шеи,

менингитом, сепсисом. В связи с этим врачи отмечают важность своевременного назначения антибактериальной терапии [19].

В международных рекомендациях для лечения стрептококкового тонзиллита (БГСА) препаратами первой линии рекомендуются пероральные аминопенициллины, особенно защищенные аминопенициллины. Альтернативой являются цефалоспорины или эритромицин. При этом в США при назначении пероральных цефалоспоринов отмечена более высокая приверженность к лечению, обусловленная простыми и (или) кратковременными схемами приема цефалоспоринов. Метаанализы свидетельствуют о превосходстве цефалоспоринов (91–94%) над пенициллином (81–86%) в отношении клинической эффективности и эрадикации стрептококковой инфекции [20]. В большинстве стран цефалоспорины рекомендованы как препараты выбора второй линии в случае аллергии на амоксициллин и при часто рецидивирующих тонзиллофарингитах [19, 21]. Обсуждаются преимущества различных курсов цефалоспоринов по длительности терапии 3–6–10 дней [22]. Пероральный цефалоспорин III поколения цефиксим является одним из препаратов с высокой антибактериальной эффективностью при лечении тонзиллита, а также инфекций других ЛОР-органов, дыхательных и мочевыводящих путей. В отношении БГСА, по данным метаанализа 35 многоцентровых исследований с 7000 пациентов, цефиксим проявил эффективность в 94% случаев [23].

Анализ исследований, проведенных по изучению эффективности 10-дневного курса цефиксима у детей со стрептококковым тонзиллофарингитом, выявил его значительное превосходство в сравнении пенициллином. Преимуществом цефиксима в сравнении с пенициллином является длительное сохранение его высоких концентраций в тканях миндалин во время лечения, в то время как под действием В лактамаз в миндалинах происходит быстрая инактивация пенициллина. Кроме БГСА, отмечается высокая эффективность цефиксима в отношении других бактериальных возбудителей тонзиллита в том числе *S. pyogenes*, выявленного в приведенном клиническом случае [24]. Положительной характеристикой антибиотика Цефиксим ЭКСПРЕСС является возможность его применения коротким курсом, что значительно повышает приверженность к лечению. Рандомизированное исследование по сравнению 5-дневного курса цефиксима и 10-дневного курса пенициллина у детей не выявило достоверных различий по клинической эффективности и рецидивированию тонзиллита. Повышению приверженности способствует удобный режим приема цефиксима – раз в сутки, что обусловлено относительно длительным периодом полувыведения (3,7 часа) [25].

Цефиксим обладает широким спектром антимикробной активности, включая возбудителей, продуцирующих β-лактамазы, и благоприятными фармакокинетическими характеристиками. Препарат является эффективным в терапии инфекций ЛОР-органов, нижних дыхательных путей (острый бронхит, ХОБЛ), средством выбора для

лечения неосложненных инфекций мочевыводительной системы, в том числе беременных и детей), а также и неосложненной гонореи. Препарат отличается хорошей переносимостью и удобством применения, особенно в поликлинических условиях, входит в стандарт Министерства здравоохранения Российской Федерации по оказанию первичной медико-санитарной помощи при остром тонзиллите [26].

Заключение

Клинические симптомы COVID-19 характеризуются значительным разнообразием и обусловлены тропностью вируса *SARS-CoV-2* к различным тканям. Информация о клиническом течении заболевания пополняется новыми данными. Безусловно, поступающая информация о новых симптомах заболевания требует статистической обработки и доказательств. В то же время необоснованное назначение антибактериальной терапии при COVID-19 приняло широкие масштабы, что влечет за собой увеличение распространенности бактерий с множественной лекарственной устойчивостью. Относительно низкие показатели выявленной коинфекции COVID-19 позволяют предположить, что эти наблюдения являются редкими и связь непосредственно с *SARS-CoV-2* требует изучения. Более глубокое понимание взаимосвязи между бактериальной инфекцией и COVID-19 будет способствовать разработке целенаправленных противомикробных мероприятий и предотвращению необоснованного назначения антимикробных препаратов в соответствие с рекомендациями ВОЗ [27].

Список литературы / References

1. World Health Organization. 11 march 2020. <http://www.int/ru/dg/speeches/detail/who-director-general-s-opening-remarks-at-the-media-briefing-on-covid-19>.
2. Eliezer M, Hautefort C, Hamel AL, Verillaud B, Herman P, Houdart E, Eloit C. Sudden and complete olfactory loss function as a possible symptom of COVID-19 [published online ahead of print, 2020 Apr 8].
3. JAMA Otolaryngol Head Neck Surg. 2020. DOI: 10.1001/jamaoto.2020.0832. <https://doi.org/10.1001/jamaoto.2020.0832>.
4. Временные методические рекомендации Минздрава России «Профилактика, диагностика и лечение новой коронавирусной инфекции (COVID-19)» версия 10 (8.02.2021).
Vremennyye metodicheskiye rekomendatsii Minzdrava Rossii 'Profilaktika, diagnostika i lecheniye novoy koronavirusnoy infektsii (COVID-19)' versiya 10 (8.02.2021).
5. Chen X, Liao B, Cheng L. The microbial coinfection in COVID-19. *Appl Microbiol Biotechnol*. 2020 Sep; 104 (18): 7777–7785.
6. Garcia-Vidal C., Sanjuan G., Moreno-Garcia E. Incidence of co-infections and superinfections in hospitalised patients with COVID-19: a retrospective cohort study. *Clin Microbiol Infect*. 2020 [Epub ahead of print]. <https://doi.org/10.1016/j.cmi.2020.07.041>.
7. Benmalek R, Mechali H, Choukallah H. Bacterial co-infections and superinfections in COVID-19: a case report of right heart infective endocarditis and literature review. *Pan Afr Med J*. 2020 May 20; 35 (Suppl 2):40.
8. Hughes S., Troise O., Donaldson H. Bacterial and fungal coinfection among hospitalized patients with COVID-19: a retrospective cohort study in a UK secondary care setting. *Clin Microbiol Infect*. 2020; 26: 1395–1399.
9. Rawson T.M., Moore L.S.P., Castro-Sánchez E. et al. COVID-19 and the potential long-term impact on antimicrobial resistance. *J Antimicrob Chemother*. 2020; 75: 1681–1684.
10. Mirzaei R, Goodarzi P, Asadi M. Bacterial co-infections with SARS-CoV-2. *IJMBMB Life*. 2020 Oct; 72 (10): 2097–2111.
11. Langford B. J., So M., Raybardhan S. et al. Bacterial co-infection and secondary infection in patients with COVID-19: a living rapid review and meta-analysis. *Clin Microbiol Infect*. 2020; 26: 1622–1629.
12. Zhu N, Aylin P, Rawson T. Investigating the impact of COVID-19 on primary care antibiotic prescribing in North West London across two epidemic waves. *Clin Microbiol Infect*. 2021 Feb 16; S1198-743X(21)00082-3.
13. Клинические рекомендации Министерства здравоохранения Российской Федерации «Острый тонзиллофарингит», 2016 год.
Klinicheskiye rekomendatsii Ministerstva zdorooohraneniya Rossiyskoy Federatsii 'Ostryy tonzillofaringit', 2016.

14. Kasenomm P, Piirsoo A, Kull M, Kull M, Mikelsaar M. Selection of indicators for tonsillectomy in adults with recurrent tonsillitis. *BMC Ear Nose Throat Disord*. 2005; 5: 7.
15. Skoulakis C, Tigrioglou E, Gkarelis K, Klapsa D, Damani A et al. Level of Streptococcus pyogenes in patients with recurrent tonsillitis and tonsillar hypertrophy. *Scand. J. Infect Dis*. 2008; 40: 899–903.
16. Franks TJ, Chong PY, Chui P, Galvin JR, Lourens RM. Lung pathology of severe acute respiratory syndrome (SARS): a study of 8 autopsy cases from Singapore. *Hum Pathol* 2003; 34: 743–748. DOI: 10.1016/S0046-8177(03)00367-8.
17. Tse G-K, To K-F, Chan P-S, Lo AWI, Ng K-C. Pulmonary pathological features in coronavirus associated severe acute respiratory syndrome (SARS). *J Clin Pathol*. 2004; 57: 260–265. DOI: 10.1136/jcp.2003.013276.
18. The Unrecognized Threat of Secondary Bacterial Infections with COVID-19. Vaillancourt M, Jorth P. *mBio*. 2020 Aug 7; 11 (4): e01806–20. DOI: 10.1128/mBio.01806–20. PMID: 32769090.
19. Chiappini E, Regoli M., Bonsignori F, et al. Analysis of different recommendations from international guidelines for the management of acute pharyngitis in adults and children. *Clin Ther*. 2011; 33 (1): 48–58.
20. Casey J. R., Pichichero M. E. The evidence base for cephalosporin superiority over penicillin in streptococcal pharyngitis. *Diagn Microbiol Infect Dis*. 2007; 57 (Suppl. 3): 39–45.
21. Shulman S., Bisno A., Clegg H. Clinical practice guideline for the diagnosis and management of group A streptococcal pharyngitis: 2012 Update by the Infectious Diseases Society of America (IDSA). *Clinical Infectious Diseases*. 2012.
22. Altamim S., Khalil A., Khalawi K. A. Short versus standard duration antibiotic therapy for acute streptococcal pharyngitis in children. *Cochrane Database Syst Rev*. 2009; 1: CD004872.
23. Casey J. R., Pichichero M. E. Meta-analysis of cephalosporin versus penicillin treatment of group A streptococcal tonsillopharyngitis in children. *Pediatrics*. 2004. Vol. 113, N4, p. 866–882.
24. Дронов И. А., Геппе Н. А., Малявина У. С. Проблемы выбора антибактериальной терапии при стрептококковом тонзиллофарингите у детей. *Лечащий врач* № 1, 2014. Дронов И. А. Геппе Н. А. Мальявина У. С. Проблемы выбора антибактериальной терапии при стрептококковом тонзиллофарингите у детей. *Лечащий врач* № 1, 2014.
25. Геппе Н. А., Дронов И. А., Малявина У. С., Афонина Е. Ю. Применение цеффиксима для эмпирической терапии внебольничных инфекций дыхательных путей у детей. *Педиатрия*. 2010. № 6, с. 108–113. Геппе Н. А. Дронов И. А. Мальявина У. С. Афонина Е. Ю. Применение тсефиксима длы эмпирической терапии внебольничных инфекций дыкхательных путей у детей. *Педиатрия*. 2010. № 6. Р. 108–113.
26. Приказ Министерства здравоохранения Российской Федерации № 1205н от 20.12. 2012 «Об утверждении стандарта первичной медико-санитарной помощи при остром тонзиллите».
27. World Health Organization. Clinical management of COVID-19. 2020. <https://www.who.int/publications/i/item/clinical-management-of-covid-19>. Prikaz Ministerstva zdravookhraneniya Rossiyskoy Federatsii N 1205n of 20.12. 2012 'Ob utverzhenii standarta pervichnoy mediko-sanitarnoy pomoshchi pri ostrom tonzillite'.

Статья поступила / Received ???
 Получена после рецензирования / Revised ???
 Принята в печать / Accepted ???

Сведения об авторах

Орлова Наталья Васильевна, д.м.н., проф. E-mail: vrach315@yandex.ru.
 ORCID: <https://orcid.org/0000-0002-4293-3285>; eLIBRARY SPIN: SPIN-код: 8775–1299.
Ломайчиков Валерий Валерьевич, ассистент. E-mail: lomaychikov@yandex.ru.

ФГАОУ ВО «Российский национальный исследовательский медицинский университет имени Н.И. Пирогова» Минздрава России, Москва

Автор для переписки: Орлова Наталья Васильевна. E-mail: vrach315@yandex.ru

About authors

Orlova Natalia V. E-mail: vrach315@yandex.ru.
 ORCID: <https://orcid.org/0000-0002-4293-3285>
Lomachikov Valery V. E-mail: lomaychikov@yandex.ru.

Russian National Research Medical University n.a. N.I. Pirogov, Moscow, Russia

Corresponding author: Orlova Natalia V. E-mail: vrach315@yandex.ru

Для цитирования:

For citation:



ПОКАЗАНИЯ¹:

Инфекционно-воспалительные заболевания, вызванные чувствительными к препарату микроорганизмами:

- стрептококковый тонзиллит и фарингит
- синуситы
- острый бронхит
- обострение хронического бронхита
- острый средний отит
- неосложненные инфекции мочевыводящих путей
- неосложненная гонорея
- шигеллез

ПОЛУСИНТЕТИЧЕСКИЙ
АНТИБИОТИК
ШИРОКОГО СПЕКТРА
ДЕЙСТВИЯ ИЗ ГРУППЫ
ЦЕФАЛОСПОРИНОВ
III ПОКОЛЕНИЯ



1. ИМП Цефиксим ЭКСПРЕСС
2. С. В. Яковлев, Е. В. Довгань; «Аспекты эффективности антибиотиков»; 2014 г.

Цефиксим ЭКСПРЕСС

ФОРМА ДИСПЕРГИРУЕМЫХ ТАБЛЕТОК:



УДОБСТВО ПРИМЕНЕНИЯ

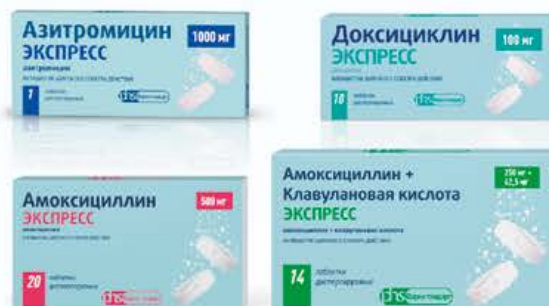- можно применять независимо от приема пищи¹
- таблетку развести в воде и выпить полученную суспензию или проглотить таблетку, запивая достаточным количеством воды¹
- может назначаться людям с затрудненным глотанием



БЛАГОПРИЯТНЫЙ ПРОФИЛЬ БЕЗОПАСНОСТИ

- минимальное воздействие на микрофлору кишечника²

АНТИБИОТИКИ ЛИНЕЙКИ ЭКСПРЕСС:



РЕЦЕПТУРНЫЙ ПРЕПАРАТ.

ПЕРЕД ПРИМЕНЕНИЕМ ПРОКОНСУЛЬТИРУЙТЕСЬ С ВРАЧОМ.